

Schmerz-Wegweiser: Unterschenkel und Knöchel

Ein primäres Schmerzmuster ist in Fettschrift gesetzt. In Normalschrift gesetzter Text bezieht sich auf ein seltener vorkommendes oder ein Satelliten-Triggerpunkt-Schmerzmuster. Die Muskeln, die am häufigsten Probleme verursachen, werden zuerst genannt. *Bitte beachten Sie auch den „Wegweiser für andere Symptome“.* Wir haben diesen Wegweiser im Internet unter der Adresse <http://www.junfermann.de> zum Herunterladen zur Verfügung gestellt.

Bein, Rückseite

Schollenmuskel (*M. soleus*) (S. 341)
kleiner Gesäßmuskel (*M. gluteus minimus*) (S. 267)
zweiköpfiger Wadenmuskel (*M. gastrocnemius*) (S. 337)
 Halbsehnenmuskel (*M. semitendinosus*) (S. 308)
 Plattsehnenmuskel (*M. semimembranosus*) (S. 308)
 langer Zehenbeuger (*M. flexor digitorum longus*) (S. 345)
 hinterer Schienbeinmuskel (*M. tibialis posterior*) (S. 344)
 Fußsohlenmuskel (*M. plantaris*) (S. 312)

Bein, Seite

zweiköpfiger Wadenmuskel (*M. gastrocnemius*) (S. 337)
 kleiner Gesäßmuskel (*M. gluteus minimus*) (S. 267)
 langer Wadenbeinmuskel (*M. peroneus longus*) (S. 332)
 kurzer Wadenbeinmuskel (*M. peroneus brevis*) (S. 335)
 äußerer Oberschenkelmuskel (*M. vastus lateralis*) (S. 293)

Bein, Vorderseite

vorderer Schienbeinmuskel (*M. tibialis anterior*) (S. 324)
 langer Oberschenkelanzieher
 (*M. adductor longus*) (S. 300)

Knöchel, Außenseite

langer Wadenbeinmuskel (*M. peroneus longus*) (S. 332)
kurzer Wadenbeinmuskel (*M. peroneus brevis*) (S. 335)
Kleinzehenabzieher
 (*M. abductor digiti minimi pedis*) (S. 356)
dritter Wadenbeinmuskel (*M. peroneus tertius*) (S. 335)

Knöchel, Innenseite

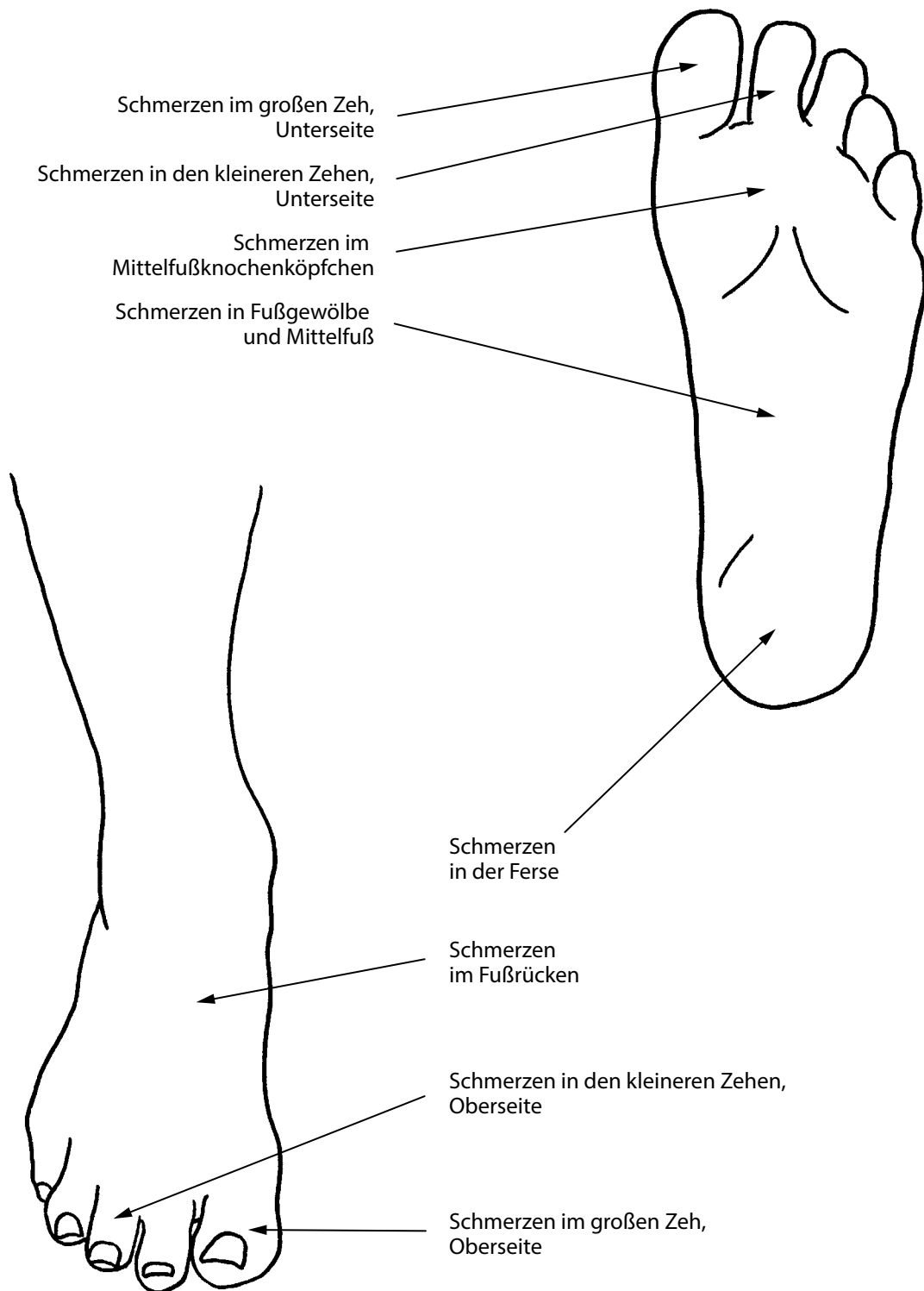
Großzehenabzieher (*M. abductor hallucis*) (S. 356)
langer Zehenbeuger (*M. flexor digitorum longus*) (S. 345)
Schollenmuskel (*M. soleus*) (S. 341)

Knöchel, Rückseite

Schollenmuskel (*M. soleus*) (S. 341)
hinterer Schienbeinmuskel (*M. tibialis posterior*) (S. 344)
 langer Zehenbeuger (*M. flexor digitorum longus*) (S. 345)

Knöchel, Vorderseite

hinterer Schienbeinmuskel (*M. tibialis posterior*) (S. 344)
dritter Wadenbeinmuskel (*M. peroneus tertius*) (S. 335)
langer Zehenstrecker
 (*M. extensor digitorum longus*) (S. 328)
 langer Großzehenstrecker
 (*M. extensor hallucis longus*) (S. 328)



Schmerz-Wegweiser: Fuß

Ein primäres Schmerzmuster ist in Fettschrift gesetzt. In Normalschrift gesetzter Text bezieht sich auf ein seltener vorkommendes oder ein Satelliten-Triggerpunkt-Schmerzmuster. Die Muskeln, die am häufigsten Probleme verursachen, werden zuerst genannt. Bitte beachten Sie auch den „Wegweiser für andere Symptome“. Wir haben diesen Wegweiser im Internet unter der Adresse <http://www.junfermann.de> zum Herunterladen zur Verfügung gestellt.

Ferse

Schollenmuskel (*M. soleus*) (S. 341)
 Sohlenviereckmuskel (*M. quadratus plantae*) (S. 357)
 Großzehenabzieher (*M. abductor hallucis*) (S. 355)
 hinterer Schienbeinmuskel (*M. tibialis posterior*) (S. 344)
 Kleinzehenabzieher
 (*M. abductor digiti minimi pedis*) (S. 356)
 zweiköpfiger Wadenmuskel (*M. gastrocnemius*) (S. 337)

Fußgewölbe und Mittelfuß

zweiköpfiger Wadenmuskel (*M. gastrocnemius*) (S. 337)
 langer Zehenbeuger (*M. flexor digitorum longus*) (S. 345)
 Großzehenanzieher (*M. adductor hallucis*) (S. 358)
 Schollenmuskel (*M. soleus*) (S. 341)
 Großzehenabzieher (*M. abductor hallucis*) (S. 355)
 hinterer Schienbeinmuskel (*M. tibialis posterior*) (S. 344)

Fußrücken

kurzer Zehenstrecker
 (*M. extensor digitorum brevis*) (S. 352)
 kurzer Großzehenstrecker
 (*M. extensor hallucis brevis*) (S. 352)
 langer Zehenstrecker
 (*M. extensor digitorum longus*) (S. 328)
 langer Großzehenstrecker
 (*M. extensor hallucis longus*) (S. 328)
 kurzer Großzehenbeuger
 (*M. flexor hallucis brevis*) (S. 358)
 Zwischenknochenmuskeln des Fußes
 (*Mm. interossei pedes*) (S. 352)
 vorderer Schienbeinmuskel (*M. tibialis anterior*) (S. 324)

Großer Zeh, Oberseite

vorderer Schienbeinmuskel (*M. tibialis anterior*) (S. 324)
 langer Großzehenstrecker
 (*M. extensor hallucis longus*) (S. 328)
 kurzer Großzehenbeuger (*M. flexor hallucis brevis*) (S. 358)

Großer Zeh, Unterseite

langer Großzehenbeuger
 (*M. flexor hallucis longus*) (S. 345)
 kurzer Großzehenbeuger (*M. flexor hallucis brevis*) (S. 358)
 hinterer Schienbeinmuskel (*M. tibialis posterior*) (S. 344)

Kleinere Zehen, Oberseite

Zwischenknochenmuskeln des Fußes
 (*Mm. interossei pedes*) (S. 352)
 langer Zehenstrecker
 (*M. extensor digitorum longus*) (S. 328)

Kleinere Zehen, Unterseite

langer Zehenbeuger (*M. flexor digitorum longus*) (S. 345)
 hinterer Schienbeinmuskel (*M. tibialis posterior*) (S. 344)

Mittelfußknochenköpfchen

kurzer Großzehenbeuger
 (*M. flexor hallucis brevis*) (S. 358)
 Großzehenanzieher (*M. adductor hallucis*) (S. 358)
 langer Großzehenbeuger
 (*M. flexor hallucis longus*) (S. 345)
 Zwischenknochenmuskeln des Fußes
 (*Mm. interossei pedes*) (S. 352)
 Kleinzehenabzieher (*M. abductor digiti minimi pedis*)
 (S. 356)
 langer Zehenbeuger (*M. flexor digitorum longus*) (S. 345)
 hinterer Schienbeinmuskel (*M. tibialis posterior*) (S. 344)
 kurzer Kleinzehenbeuger
 (*M. flexor digiti minimi brevis pedis*) (S. 359)

Wegweiser für andere Symptome: Unterschenkel, Knöchel und Fuß

Achillessehne, Tendinitis

hinterer Schienbeinmuskel (*M. tibialis posterior*) (S. 344)

Schollenmuskel (*M. soleus*) (S. 341)

zweiköpfiger Wadenmuskel (*M. gastrocnemius*) (S. 337)

Bewegungsschmerzen

Dorsalflexion (Rückwärtsbeugen des Fußes)

Schollenmuskel (*M. soleus*) (S. 341)

vorderer Schienbeinmuskel (*M. tibialis anterior*) (S. 324)

Fallfuß

vorderer Schienbeinmuskel (*M. tibialis anterior*) (S. 324)

langer Wadenbeinmuskel (*M. peroneus longus*) (S. 332)

langer Zehenstrecker

(*M. extensor digitorum longus*) (S. 328)

Gehen

vorderer Schienbeinmuskel (*M. tibialis anterior*) (S. 324)

hinterer Schienbeinmuskel (*M. tibialis posterior*) (S. 344)

zweiköpfiger Wadenmuskel (*M. gastrocnemius*) (S. 337)

Schollenmuskel (*M. soleus*) (S. 341)

langer Zehenbeuger (*M. flexor digitorum longus*) (S. 345)

langer Großzehenbeuger (*M. flexor hallucis longus*) (S. 345)

kurzer Zehenbeuger (*M. flexor digitorum brevis*) (S. 357)

kurzer Großzehenbeuger (*M. flexor hallucis brevis*) (S. 358)

Gehen auf schrägem Untergrund

zweiköpfiger Wadenmuskel (*M. gastrocnemius*) (S. 337)

instabiles Knöchelgelenk

(siehe auch Morton-Anomalie)

langer Wadenbeinmuskel (*M. peroneus longus*) (S. 332)

kurzer Wadenbeinmuskel (*M. peroneus brevis*) (S. 335)

dritter Wadenbeinmuskel (*M. peroneus tertius*) (S. 335)

Knie mit gebeugtem Fuß strecken

zweiköpfiger Wadenmuskel (*M. gastrocnemius*) (S. 337)

Knöchel

vorderer Schienbeinmuskel (*M. tibialis anterior*) (S. 324)

Laufen

Schollenmuskel (*M. soleus*) (S. 341)

hinterer Schienbeinmuskel (*M. tibialis posterior*) (S. 344)

Schlappfuß

vorderer Schienbeinmuskel (*M. tibialis anterior*) (S. 324)

langer Zehenstrecker

(*M. extensor digitorum longus*) (S. 328)

Schmerzen in der Kniekehle beim Treppensteigen oder Aufwärtsgehen

zweiköpfiger Wadenmuskel (*M. gastrocnemius*) (S. 337)

Schollenmuskel (*M. soleus*) (S. 341)

Schmerzen und Anschwellen von Knöchel und Fuß

Schollenmuskel (*M. soleus*) (S. 341)

schnelles Gehen

Schollenmuskel (*M. soleus*) (S. 341)

zweiköpfiger Wadenmuskel (*M. gastrocnemius*) (S. 337)

Schwierigkeiten, Dinge vom Fußboden aufzuheben

Schollenmuskel (*M. soleus*) (S. 341)

Stehen

langer Zehenbeuger (*M. flexor digitorum longus*) (S. 345)

kurzer Zehenbeuger (*M. flexor digitorum brevis*) (S. 357)

langer Großzehenbeuger (*M. flexor hallucis longus*) (S. 345)

Stehen: nach vorn lehnen

zweiköpfiger Wadenmuskel (*M. gastrocnemius*) (S. 337)

Stolpern

vorderer Schienbeinmuskel (*M. tibialis anterior*) (S. 324)

Treppen oder abschüssiges Gelände hinuntergehen

Schollenmuskel (*M. soleus*) (S. 341)

Ziehender Schmerz im Ruhezustand

Großzehenabzieher (*M. abductor hallucis*) (S. 355)

Kleinzehenabzieher

(*M. abductor digiti minimi pedis*) (S. 356)

kurzer Zehenbeuger (*M. flexor digitorum brevis*) (S. 357)

Knöchel, Verstauchung

langer Wadenbeinmuskel (*M. peroneus longus*) (S. 332)

kurzer Wadenbeinmuskel (*M. peroneus brevis*) (S. 335)

dritter Wadenbeinmuskel (*M. peroneus tertius*) (S. 335)

Krallenzehen

langer Zehenbeuger (*M. flexor digitorum longus*) (S. 345)

Hammerzehen

langer Zehenbeuger (*M. flexor digitorum longus*) (S. 345)

langer Zehenstrecker

(*M. extensor digitorum longus*) (S. 328)

Morton-Anomalie

langer Wadenbeinmuskel (*M. peroneus longus*) (S. 332)

kurzer Wadenbeinmuskel (*M. peroneus brevis*) (S. 335)

dritter Wadenbeinmuskel (*M. peroneus tertius*) (S. 335)

hinterer Schienbeinmuskel (*M. tibialis posterior*) (S. 344)

langer Zehenbeuger (*M. flexor digitorum longus*) (S. 345)

langer Großzehenbeuger (*M. flexor hallucis longus*) (S. 345)

Schienbeinkantensyndrom

vorderer Schienbeinmuskel (*M. tibialis anterior*) (S. 324)

Schwäche

Knöchel

vorderer Schienbeinmuskel (*M. tibialis anterior*) (S. 324)

langer Zehenstrecker

(*M. extensor digitorum longus*) (S. 328)

langer Wadenbeinmuskel (*M. peroneus longus*) (S. 332)

kurzer Wadenbeinmuskel (*M. peroneus brevis*) (S. 335)

dritter Wadenbeinmuskel (*M. peroneus tertius*) (S. 335)

Taubheitsgefühle und Kribbeln

Fuß, Oberseite

langer Wadenbeinmuskel (*M. peroneus longus*) (S. 332)

Fußsohlenfasziientzündung (Fasciitis plantaris)

Schollenmuskel (*M. soleus*) (S. 341)

zweiköpfiger Wadenmuskel (*M. gastrocnemius*) (S. 337)

Sohlenviereckmuskel (*M. quadratus plantae*) (S. 357)

kurzer Zehenbeuger (*M. flexor digitorum brevis*) (S. 357)

Großzehenabzieher (*M. abductor hallucis*) (S. 355)

Kleinzehenabzieher

(*M. abductor digiti minimi pedis*) (S. 356)

Großer Zeh

erster Zwischenknochenmuskel des Fußes

(*M. interossei pedes I*) (S. 352)

Unterschenkel und Fuß

birnenförmiger Muskel (*M. piriformis*) (S. 270)

Zehen

kurzer Kleinzehenbeuger

(*M. flexor digiti minimi brevis pedis*) (S. 359)

kurzer Großzehenbeuger (*M. flexor hallucis brevis*) (S. 358)

Großzehenanzieher (*M. adductor hallucis*) (S. 358)

Zwischenknochenmuskeln des Fußes

(*Mm. interossei pedes*) (S. 352)

Überempfindlichkeit

Achillessehne

Schollenmuskel (*M. soleus*) (S. 341)

Ferse

Schollenmuskel (*M. soleus*) (S. 341)

Sohlenviereckmuskel (*M. quadratus plantae*) (S. 357)

Fußrücken

langer Zehenstrecker

(*M. extensor digitorum longus*) (S. 328)

langer Großzehenstrecker

(*M. extensor hallucis longus*) (S. 328)

Großer Zeh

vorderer Schienbeinmuskel (*M. tibialis anterior*) (S. 324)

Knöchel

vorderer Schienbeinmuskel (*M. tibialis anterior*) (S. 324)

dritter Wadenbeinmuskel (*M. peroneus tertius*) (S. 335)

vordere Fußsohle

Großzehenanzieher (*M. adductor hallucis*) (S. 358)

langer Zehenbeuger (*M. flexor digitorum longus*) (S. 345)

kurzer Zehenbeuger (*M. flexor digitorum brevis*) (S. 357)

Zehen, Seiten

Zwischenknochenmuskeln des Fußes

(*Mm. interossei pedes*) (S. 352)

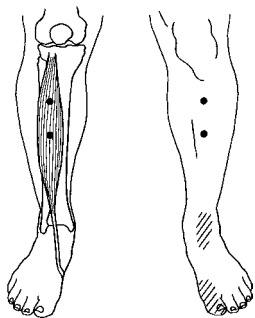
Wadenkrämpfe

zweiköpfiger Wadenmuskel (*M. gastrocnemius*) (S. 337)

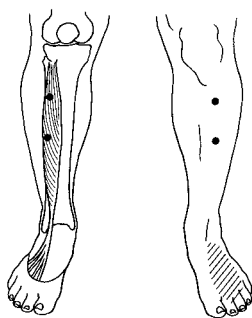
langer Zehenstrecker

(*M. extensor digitorum longus*) (S. 328)

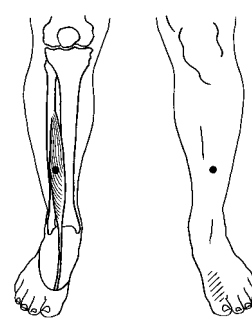
Triggerpunkt- und Schmerzmuster-Wegweiser: Unterschenkel, Knöchel und Fuß*



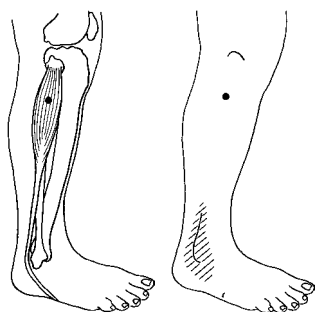
Vorderer Schienbeinmuskel
(*M. tibialis anterior*): Triggerpunkte
und Schmerzübertragungsmuster
(Abb. 10.2, S. 325)



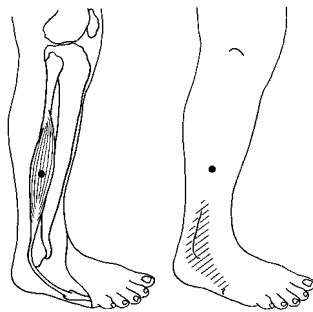
Langer Zehenstrecker
(*M. extensor digitorum longus*):
Triggerpunkt und Schmerzübertra-
gungsmuster (Abb. 10.8, S. 329)



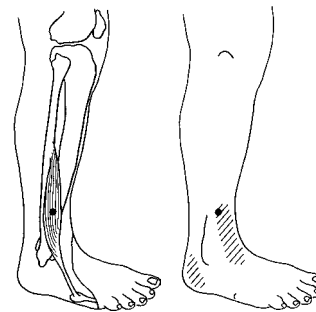
Langer Großzehenstrecker
(*M. extensor hallucis longus*):
Triggerpunkt und Schmerzübertra-
gungsmuster (Abb. 10.9, S. 329)



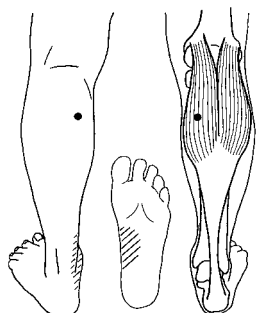
Langer Wadenbeinmuskel
(*M. peroneus longus*): Triggerpunkt
und Schmerzübertragungsmuster
(Abb. 10.13, S. 333)



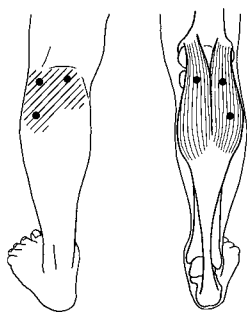
Kurzer Wadenbeinmuskel
(*M. peroneus brevis*): Triggerpunkt
und Schmerzübertragungsmuster
(Abb. 10.17, S. 335)



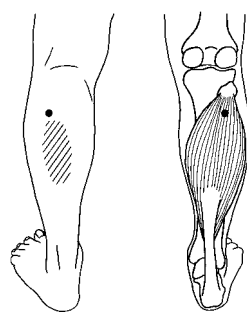
Dritter Wadenbeinmuskel
(*M. peroneus tertius*): Triggerpunkt
und Schmerzübertragungsmuster
(Abb. 10.19, S. 336)



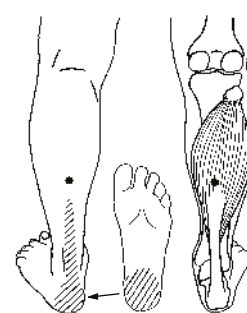
Zweiköpfiger Wadenmuskel
(*M. gastrocnemius*),
TrP1: Triggerpunkt und
Schmerzübertragungs-
muster (Abb. 10.23, S. 338)



Zweiköpfiger Wadenmuskel
(*M. gastrocnemius*):
andere Triggerpunkte
und lokales Schmerzmuster
(Abb. 10.24, S. 338)

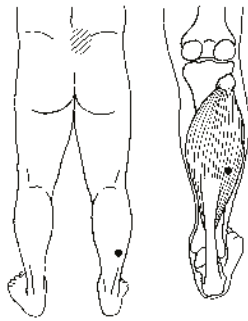


Schollenmuskel (*M. soleus*),
TrP1: Triggerpunkt und
Schmerzübertragungs-
muster (Abb. 10.29, S. 342)

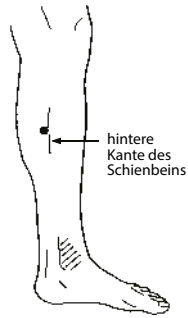


Schollenmuskel (*M. soleus*),
TrP2: Triggerpunkt und
Schmerzübertragungs-
muster (Abb. 10.30, S. 342)

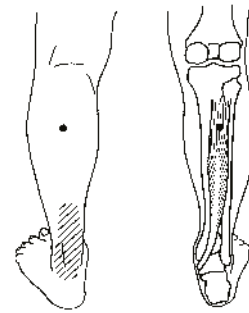
* Wir haben diesen Wegweiser im Internet unter der Adresse <http://www.junfermann.de> zum Herunterladen zur Verfügung gestellt. **Achtung: Bitte lesen Sie die gesamte Behandlungsanleitung für den betreffenden Muskel, bevor Sie mit der Behandlung beginnen.**



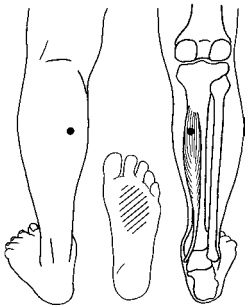
Schollenmuskel (*M. soleus*),
TrP3: Triggerpunkt und
Schmerzübertragungsmuster
(Abb. 10.31, S. 342)



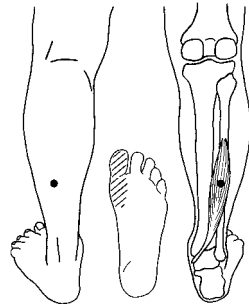
Schollenmuskel (*M. soleus*),
TrP4: Triggerpunkt und
Schmerzübertragungsmuster
(Abb. 10.32, S. 342)



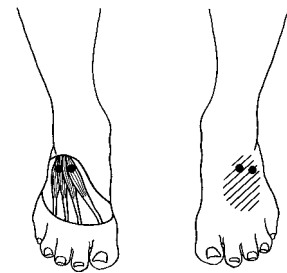
Hinterer Schienbeinmuskel
(*M. tibialis posterior*): Triggerpunkt
und Schmerzübertragungsmuster
(Abb. 10.33, S. 344)



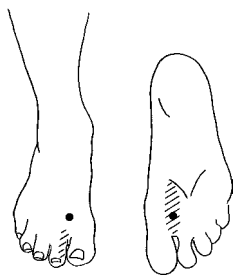
Langer Zehenbeuger
(*M. flexor digitorum longus*):
Triggerpunkt und Schmerzüber-
tragungsmuster (Abb. 10.35, S. 346)



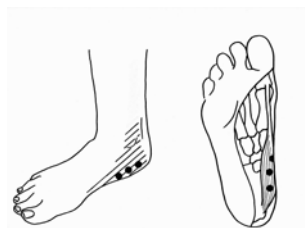
Langer Großzehenbeuger
(*M. flexor hallucis longus*): Triggerpunkt
und Schmerzübertragungsmuster
(Abb. 10.36, S. 346)



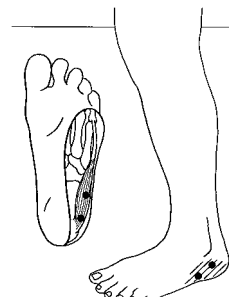
Kurzer Zehenstrecker (*M. extensor
digitorum brevis*) und kurzer Großzehen-
strecker (*M. extensor hallucis brevis*):
Triggerpunkte und Schmerzübertra-
gungsmuster (Abb. 10.42, S. 352)



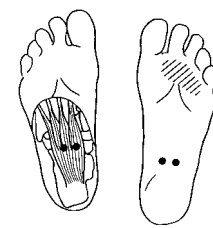
Zwischenknochenmuskeln
des Fußes (*Mm. interossei
pedes*): Beispiel-Triggerpunkt
und Schmerzübertragungs-
muster. Diese Muskeln
liegen jeweils zwischen den
Mittelfußknochen
(*Ossa metatarsalia*).
(Abb. 10.43, S. 352)



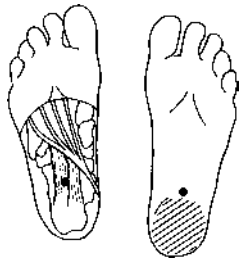
Großzehenabzieher
(*M. abductor hallucis*):
Triggerpunkte und Schmerz-
übertragungsmuster
(Abb. 10.48, S. 355)



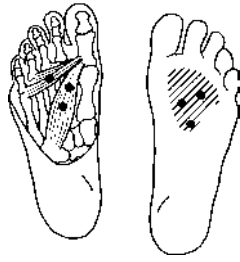Kleinzehenabzieher
(*M. abductor digiti minimi
pedis*): Triggerpunkte und
Schmerzübertragungs-
muster (Abb. 10.51, S. 356)



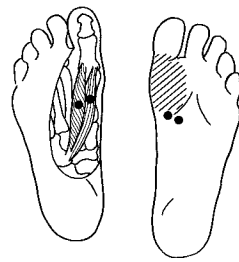
Kurzer Zehenbeuger
(*M. flexor digitorum brevis*):
Triggerpunkte und Schmerz-
übertragungsmuster
(Abb. 10.53, S. 357)



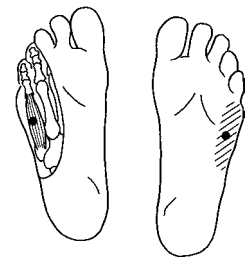Sohlenviereckmuskel
(*M. quadratus plantae*):
Triggerpunkt und Schmerz-
übertragungsmuster
(Abb. 10.54, S. 358)



Großzehenanzieher
(*M. adductor hallucis*):
Triggerpunkte und Schmerz-
übertragungsmuster
(Abb. 10.55, S. 358)



Kurzer Großzehenbeuger
(*M. flexor hallucis brevis*):
Triggerpunkte und Schmerz-
übertragungsmuster
(Abb. 10.56, S. 358)



Kurzer Kleinzehenbeuger
(*M. flexor digiti minimi brevis*):
Triggerpunkt und
Schmerzübertragungs-
muster (Abb. 10.57, S. 359)